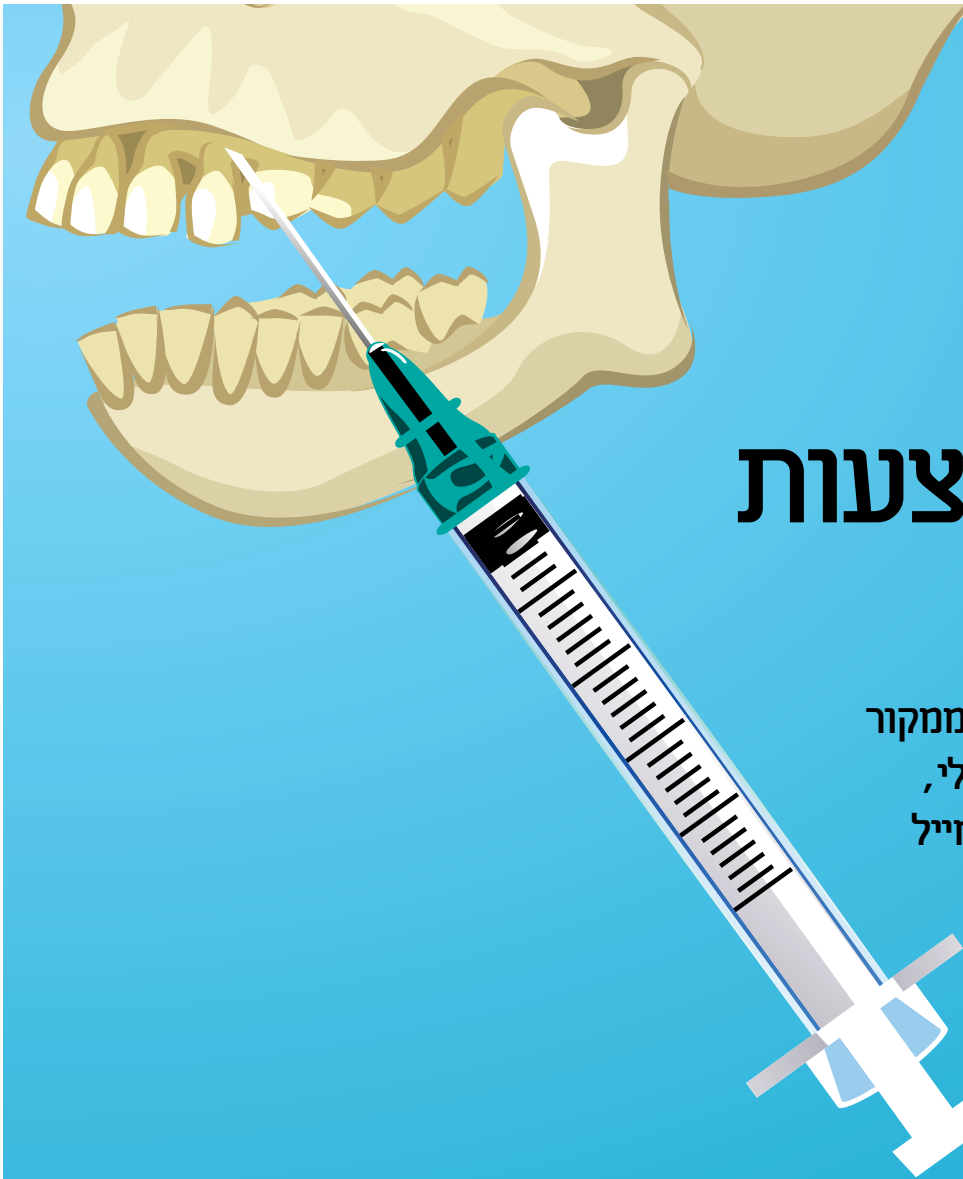



ריפוי באמצעות אמדוגיין

טיפול בנגע פריאפיקלי נרחב ממקור
אנדודונטי המערב שתל דנטאלי,
באמצעות חלבוני משתית האמייל

ד"ר שאול לין, ד"ר יניב מאייר

של הכירורגיה הפריאפיקלית לטיפול בנגעים פריאפיקלים גדולים. יש צורך במחקר נוסף.

הקדמה

מערכות התאחיזה הפריודונטלית ותעלות השורש הן בעלות קשר תפקודי, אנטומי והתפתחותי דומה¹⁻⁴. באופן תיאורטי, שינויים ברקמה אחת משפיעים על השנייה, ולכן קשורות מערכות אלו באופן אנטומי ופיזיולוגי.

הקשר העיקרי בין מערכת התאחיזה לתעלת השורש מצוי בפתח שבקצה שורש השן, אשר דרכו עוברים החיידקים ותוצרי הלואאי שלהם ויוצרים את הפתולוגיה. המעבר העיקרי הוא מתעלת השורש לרקמה שבקצה השורש (Periapical tissue), המוביל לתגובה דלקתית מקומית המתבטאת בספיגה חוזרת של השורש ו/או העצם⁵.

החיידקים הם הגורמים לתהליכים הפתולוגיים

שיטות

הטיפול כלל כירורגיה פריאפיקלית אנדודונטלית, שכללה קיטוע השורש בזווית של 90°. פינוי גוטה מהתעלה בעזרת טיפים אולטראסוניים ל-Retrograde preparation, וסתימה רטרוגרדית בתחמוצת אבץ אוג'ניל (IRM). אזור הניתוח מולא בזהירות עם חלבונים של מטריצת אמייל. התפרים הסרו לאחר תקופת החלמה בת שבועיים.

תוצאות

לא היו תסמיני דלקת או חוסר נוחות במשך 18 חודשים לאחר הניתוח. צילומי הרנטגן הראו החלמה מלאה של הנגע הפריאפיקלי.

מסקנות

שילוב של חלבוני מטריצת האמייל במהלך ניתוח קונבנציונלי עשוי לשפר את התוצאות הקליניות

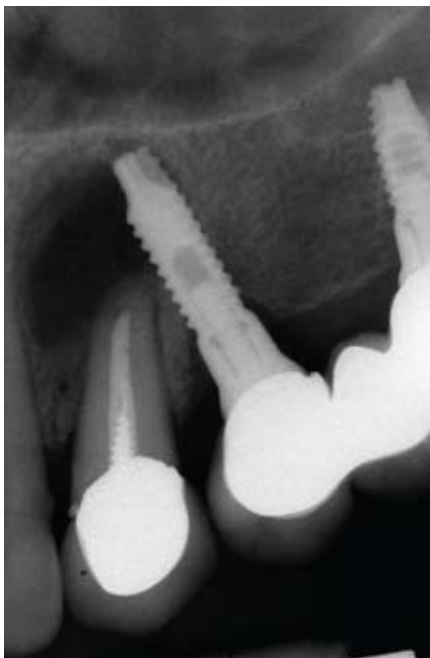תהליכים פריאפיקליים עלולים להתרחש כתוצאה מזיהום חיידקי בשן שהוצאה או בשן הנשארת, חימום יתר של העצם במהלך ניתוח להחדרת שתלים או שברים זעירים בעצם כתוצאה מעומס יתר, הכוללים את החלק התחתון ביותר של השתל.

להלן תיאור מקרה, אשר טופל באמצעות כירורגיה פריאפיקלית אנדודונטלית עם הכנה רטרוגרדית ותוספת של חלבוני משתית האמייל (אמדוגיין) שהוכנסה לאתר הכירורגי.

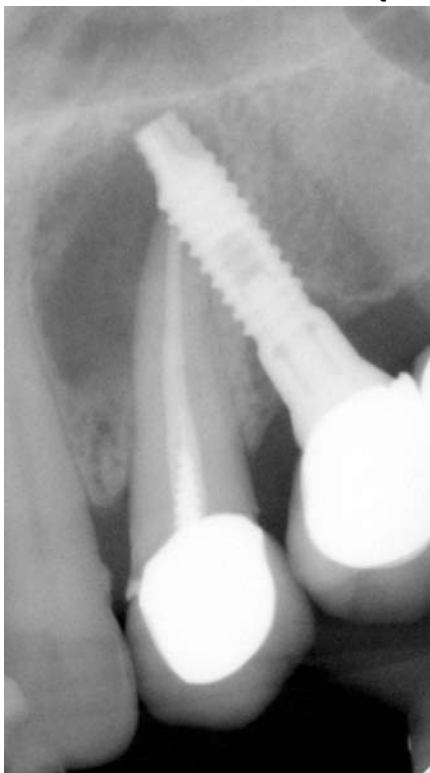רקע

דוח מקרה זה מתאר ריפוי של נגע פריאפיקלי נרחב המערב את השתל הסמוך לו. בוצעה כירורגיה פריאפיקלית אנדודונטלית בשילוב חלבונים של משתית האמייל.

תמונה 1. נגע פריאפיקלי נרחב המערב גם את השתל הסמוך



תמונה 2. 3 חודשים לאחר ביצוע הפרוצדורה. תהליך בניית העצם בעיצומו



10 מ"ל פעמיים ביום, במשך 3 ימים לפני הניתוח ו-7 ימים אחריו. לאחר הרדמה מקומית, איזור הניתוח חוטא בתמיסת כלורהקסידין גלוקונט 0.2%. נעשה חתך של 2 מ"מ קורונאלי לחיבור מוקוג'יג'יבלית, שהשתרע באופן מזיאלי ודיסטלי מהשן המטופלת, ובהמשך נעשה חתך אנכי שמוקם בהטיה מזיאלית. הורם מתלה העצם הבוקלית ונגע פריאפיקלי גדול. הנגע גורד וכל רקמת הגרעין הוסרה. חלקו האפיקלי של השורש הוסר 3 מ"מ אנכית לציר אורך השורש (בזווית של 90°). בעזרת בטיפים אולטראסוניים בצעיה הכנה רטרוגרדית לצורך ביצוע סתימה רטרוגרדית מ-Zinc-Oxide Eugenol לחומר מילוי. הונח במשך 2 דקות ג'ל EDTA 24% על פני השורש לפני השתל. האזור נשטף בזהירות בתמיסת מים פיזיולוגיים והונחו EMPs. המתלה הוחזר למקומו ותפר כחוט ניילון 5-0 שאינו נספג, אשר הוסר לאחר תקופת החלמה של שבועיים. לא היו תסמינים של כאב, דלקת, או אי-נחות במשך 12 החודשים לאחר הניתוח. צילומי רנטגן הראו החלמה מלאה של הנגע הפריודיקולרי (ראו תמונות 1, 2, 3, 4).

דיון

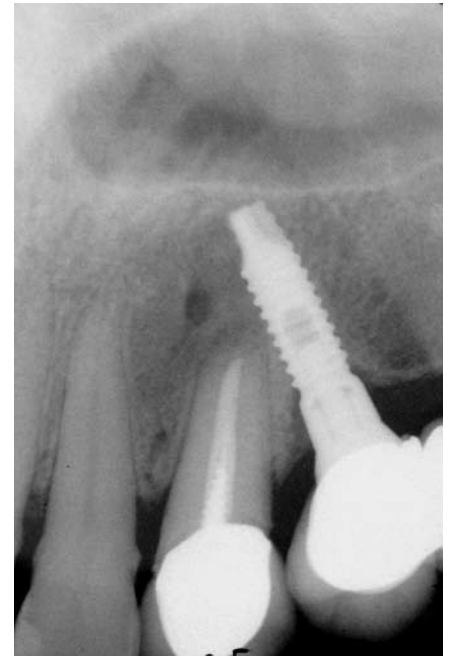
נסיגה באזור מסביב לשתל עלולה לקרות כאשר תהליכים פריאפיקליים כוללים את החלק התחתון ביותר של השתל²⁷. הסיבות האפשריות ביותר לנגעים פריאפיקליים אלה הם זיהום חיידקי בשן שהוצאה או בשן הטבעית הנשארת, חימום יתר של העצם במהלך ניתוח העצם (osteotomy) או שברים זעירים בעצם כתוצאה מעומס יתר²⁸. המקרה הנכחי מדגים שתל דנטאלי הממוקם באזור הלסת העליונה עם נגע פריאפיקלי נרחב אשר מקורו מהשן הסמוכה לו. השן טופלה באמצעות כירורגיה פריאפיקלית אנודונטלית עם retrograde preparation ותוספת של EMPs שהוכנסה לאזור הכירורגי. לאחרונה, פותחה טכניקה חדשה לטיפול בניתוחים אנודונטים, טכניקה אשר השתמשו בה במקרה הזה. טכניקה זו משתמשת במיקרוסקופ לניתוחי שיניים, המאפשר הליך מדויק יותר עם הטיה מינימאלית של השורש. דווח על שיעורי הצלחה בשיעור של < 90 אחוז²¹. בין הגורמים הרבים המעורבים בתהליך ההחלמה של דפקט פריאפיקלי הבא בעקבות ניתוח אנודונטי, הן שתי שכבות של קרום העצם (periosteum). שכבות אלו עשויות לתפקד כמקור לתאים גרמיים וכמחסום נגד חדירה של תאי אפיתל לאתר המחלים. על מנת להשיג ניבוי מדויק יותר של ההתחדשות (regeneration), הוצע השימוש המשולב של ממברנות חוסמות וחומרי השתלה שעשויים לפעול כשומרי חלל. השימוש ב-EMP מדכא את הצמיחה של אפיתל

בחניכיים ובשורשים⁸⁻⁶. מייחסים לחיידקים האנאירוביים את הגורם למחלות חניכיים ושורשים. חיידקים שנחשבו קודם לכן כגורמי מחלות חניכיים נמצאו גם בתוך תעלות השורש. בדיקות שנלקחו מתעלות עם נמק זהו באמצעות תגובת שרשרת של פולימראז (PCR): Fillifactors Alocis, Tannerella (Forsythesis) Forsythia ו-Treponema Siqueira ואחרים⁹. מצאו קבוצה דומה ב-28 תעלות שורש. החיידק T. denticola מקושר עם מקרים קשים של הירס העצם¹¹. במחקרו של לין ועמיתיו השתמשו ב-PCR על מנת לבחון את פרופיל החיידקים הפריודונטיים בשיניים עם דלקת במוך השן ועם נוק במיכב השן. T. Actinobacillus actinomy - cetemcomitans, Forsythia, Eikenella corrodens, Fusobacterium nucleatum, Porphyromonas gingivalis, Prevotella intermedia ו-T. denticola נמצאו בפצע פריאפיקלי ובמחלה פריודונטית כרונית¹². חיידקים אלה נמצאים ברקמת שבקצה השורש (periapical tissue) וניתן לזהותם באמצעות שימוש בהיברידיזציה של DNA אך לא באמצעות תרבית¹³. החלבונים ממטריצה אמיל (EMPs) מעורבים כיצירת הצמטום האצלולרי (Acellular cementum) במהלך היווצרות השן ובקיעתה¹⁴ ויכולים לגרום להתחדשות מנגנון התאחיה בדפקטים ניסיוניים^{15,16}. ובשורשים הננועים במחלות חניכיים^{17,18}. מבחינה רפואית, הנגזרות של משתת האמייל יעילות להתחדשות החניכיים בדפקטים תת-גרמיים¹⁹ או כאלטרנטיבה לטכניקות הרגרציה המוכרות. השימוש ב-EMPs באפיסקטומי ככלבים הוביל להתחדשות של מבנים פריודונטיים²⁰. בקבוצת ה-EMP, כאשר הוסר החלק התחתון ביותר של שורש השן, הדפקט שנרפא היה קטן מזה שבקבוצת הביקורת וכן מלט השן שהושג בקבוצת ה-EMP היה דומיננטי בהשוואה לקבוצת הביקורת. יתרה מכך, סיבי קולגן חדשים, שגישרו באזור שבין מלט השן החדש לעצם המכתשית, נצפו רק בקבוצת ה-EMP. בדוח מקרה זה מוערך השימוש של EMP בטיפול בזיהום אקסטרה רדיקולרי ממקור אנודונטי המערב אף את השתל הדנטאלי הסמוך.

מקרה קליני

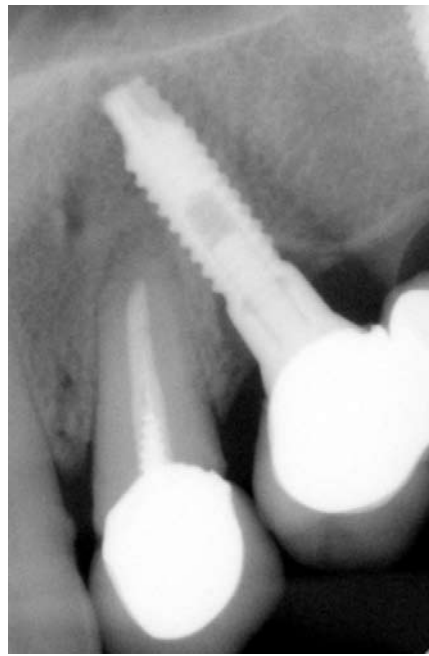אישה בת 47 הגיעה באפריל 2004 למרפאת שיניים פרטית בחיפה, לצורך עקירת שורש בשל פיסטולה בחלקו האפיקלי של שורש השן. המטופלת התלוננה על כאב עמום ונפיחות בלסת העליונה משמאל. בדיקה קלינית הראתה נפיחות וכאב בנקישה. צילומי רנטגן הראו נגע פריאפיקלי גדול שכלל את השתל בשן הטוחנת קדמית שללסת העליונה (ראו תמונה 1). בדיקה פריודונטית הראתה שהשתל היה יציב. לא נראה סימן לדלקת או דימום בכיס מסביב לשתל. עומק הבריחה היה 3-4 מ"מ. המטופלת קיבלה הנחייה להשתמש במי פה "Chlorhexidine",

תמונה 3. 9 חודשים לאחר הפרוצדורה. העצם הגיעה לבגרות מלאה



לתוך משטחי שורש השן, תהליך אשר מפריע בדרך כלל ליציירה של רקמת חיבור חדשה²². במקרה הנכחי, השתמשנו ב-EMP משום שהוא מגביל את השחרור של ציטוקינים מעודדי דלקת

תמונה 4. 12 חודשים לאחר ביצוע הפרוצדורה. ריפוי מלא סביב השן והשתל



הגנרמים על ידי ליפופוליסכרידים או פפטידוגליקן בדם של בני אדם, דבר אשר מעיד שיש לו תכונת נגרות דלקת²³. ההשפעה הזו של ה-EMP היא, לפחות בחלקה, משנית להגברה של רמות בין תאיית

של אדרנוזן מונופוספאט מחזורי בתאי דם היקפי חד-גרעיניים²⁴. כמו כן, EMP מגביר התחדשות החניכיים יותר מאשר מתקן אותן²⁵, ויש לו גם פעילויות אנטי-בקטריאליות מתונות כנגד P. Gingivalis. תכונות אלו נובעות כנראה ממרכיב החומצה הפולי גליקולית שבתכשיר הג'ל²⁶.

במחקר הנכחי, ההחלמה הוערכה על פי צילומי הרנטגן. לדבר זה יש מגבלות משום שטבעה של הרקמה הנוצרת בתוך הפצע שהחלים אינו ידוע. על מנת לאסוף מידע מסוג זה נדרשת בדיקה היסטולוגית. חשוב לציין שתוצאות דומות של טיפול כירורגי פריאפיקלי אנדרונטלי כולו להתקבל בלי השימוש ב-EMP. המטרה שלנו, בכל מקרה, הייתה להשיג התחדשות של הרקמות הסובבות בעזרת EMP. השימוש ב-EMP בטיפולים כירורגיים קונבנציונאליים בנגעים אנדרונטים גדולים עשוי לתרום לתוצאות קליניות משופרות. יש צורך במחקר נוסף בנושא.

ד"ר שאול לין, היחידה לאנדודונטיה וטראומה דנטאלית, בית הספר להתמחויות, הקריה הרפואית רמב"ם והפקולטה לרפואה טכניון חיפה
ד"ר ניב מאייר, המחלקה לפריודונטיה, בית הספר להתמחויות, הקריה הרפואית רמב"ם, חיפה

המאמר פורסם במגזין המקצועי Journal of Periodontology ואושר לפרסום חוזר

1. Simon JH, Glick DH, Frank AL. The relationship of endodontic-periodontic lesions. J Periodontol 1972;43: 202-208.
2. Oved-Peleg E, Lin S. Periodontal-endodontal interactions (in Hebrew). RefuatHapeh Vehashinayim2005; 22: 43-51.
3. Meng HX. Periodontic-endodontic lesions. Ann Periodontol 1999;4:84-90.
4. Seltzer S, Bender IB, Nazimov H, Sinai I. Pulpitisinduced interradicular periodontal changes in experimental animals. J Periodontol 1967;38:124-129.
5. Burch JG, Hulén S. A study of the presence of accessory foramina and the 4 topography of molar furcations. Oral Surg Oral Med Oral Pathol 1974;38:451-455.
6. Lindhe J, Hamp S, Lo'e H. Experimental periodontitis in the beagle dog. J Periodontol Res 1973;8:1-10.
7. Slots J, Hausmann E. Longitudinal study of experimentally induced periodontal disease in Macaca arctoides: Relationship between microflora and alveolar bone loss. Infect Immun 1979;23:260-269.
8. Kakehashi S, Stanley HR, Fitzgerald RJ. The effects of surgical exposure of dental pulp in germ-free and conventional laboratory rats. Oral Surg Oral Med Oral Pathol 1965;20:340-349.
9. Gomes BP, Jacinto RC, Pinheiro ET, et al. Porphyromonas gingivalis, Porphyromonas endodontalis, Prevotella intermedia and Prevotella nigrescens in endodontic lesions detected by culture and by PCR. Oral Microbiol Immunol 2005;20:211-215.
10. Siqueira JF Jr., Rocas IN, Souto R, de Uzeda M, Colombo AP. Checkerboard DNA-DNA hybridization analysis of endodontic infections. Oral Surg Oral Med Oral Pathol Oral Radiol Endod 2000; 89:744-748.
11. Foschi F, Izard J, Sasaki H, et al. Treponema denticola in disseminating endodontic infections. J Dent Res 2006; 85:761-765.
12. Rufp S, Kannengiesser S, Merte K, Pfister W, Sigusch B, Eschrich K. Comparison of profiles of key periodontal pathogens in periodontium and endodontium. Endod Dent Traumatol 2000;16:269-275.
13. Lin S, Sprecher H, Sela G. Periopathogenic bacteria in persistent periapical lesions: An in vivo prospective study. J Periodontol 2007;78:905-908.
14. Simmer JP, Fincham AG. Molecular mechanisms of dental enamel formation. Crit Rev Oral Biol Med 1995;6: 84-108.
15. Robinson C, Brookes SJ, Shore RC, Kirkham J. The developing enamel matrix: Nature and function. Eur J Oral Sci 1998;106:282-291.
16. Ten Cate AR. The role of epithelium in the development, structure and function of the tissues of tooth support. Oral Dis 1996;2:55-62.
17. Hammarstro'mL. Enamelmatrix, cementumdevelopment and regeneration. J Clin Periodontol 1997;24:658-668.
18. Trombelli L, Heitz-Mayfield LJA, Needleman I, Moles D, Scabbia A. A systematic review of graft materials and biological agents for periodontal intra-osseous defects. J Clin Periodontol 2002;29(Suppl. 3):117-135.
19. Watanabe K, Kikuchi M, Okumura M, Kadosawa T, Fujinaga T. Efficacy of enamel matrix proteins on apical periodontal regeneration after experimental apicoectomy in dogs. J Vet Med Sci 2001;63:889-894.
20. Meffert RM. Periodontitis and peri-implantitis: One and the same? Pract Periodontics Aesthet Dent 1993;5: 79-80.
21. Shaffer MD, Juruaaz DA, Haqqerty PC. The effect of periradicular endodontic pathosis on the apical region of adjacent implants. Oral Surg Oral Med Oral Pathol Oral Radiol Endod 1998;86:578-581.
22. Tsesis I, Rosen E, Schwartz-Arad D, Fuss Z. Retrospective evaluation of surgical endodontic treatment: Traditional versus modern technique. J Endod 2006; 32:412-416.
23. Lekovic V, Kenney EB, Carranza FA Jr., Danilovic V. Treatment of grade II furcation defects using porous HA in conjunction with a PTFE membrane. J Periodontol 1990;61:575-579.
24. Schallhorn R, McClain P. Combined osseous composite grafting root conditioning and guided tissue regeneration. Int J Periodontics Restorative Dent 1988;8(4): 8-31.
25. Kawase T, Okuda K, Yoshie H, Burns DM. Cytostatic action of enamel matrix derivative (EMDOGAIN) on human oral squamous cell carcinoma-derived SCC25 epithelial cells. J Periodontol Res 2000;35:291-300.
26. Myhre AE, Lyngstadaas SP, Dahle MK, et al. Antiinflammatory properties of enamel matrix derivative in human blood. J Periodontol Res 2006;41:208-213.
27. Walter C, Jawor P, Bernimoulin JP, Hagedwald S. Moderate effect of enamel matrix derivative (Emdogain Gel) on Porphyromonas gingivalis growth in vitro. Arch Oral Biol 2006;51:171-176.
28. Correspondence: Dr. Shaul Lin, Endodontics and Dental Trauma Unit, Department of Oral and Dental Medicine, Rambam Medical Center, P.O. Box 9602, Haifa, Israel. Fax: 972-4-8341346; e-mail: linsn@post.tau.ac.il.
Submitted April 11, 2007; accepted for publication May 16, 2007.